

KANSER MULUT CEGAH SEBELUM PARAH

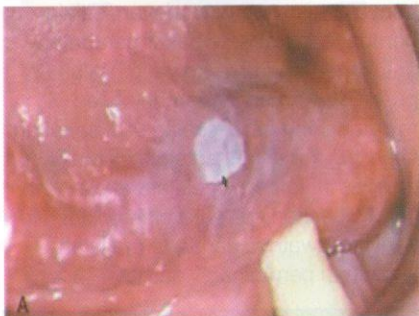Kanser mulut ialah pertumbuhan tisu yang tidak normal di dalam mulut. Kanser mulut merupakan jenis kanser yang keenam paling kerap dicatatkan di dunia dan mudah dikesan pada peringkat awal kerana mulut ialah organ yang boleh dilihat. Malangnya, banyak orang yang tidak mengenali tanda awal kanser mulut dan tidak membuat pemeriksaan mulut sama ada secara sendiri ataupun di klinik pergigian. Perkara ini menyebabkan kes kanser mulut yang datang ke hospital adalah pada peringkat lewat. Kajian menunjukkan kanser mulut menyumbang

kepada 10.6 peratus kematian di hospital kerajaan di Malaysia.

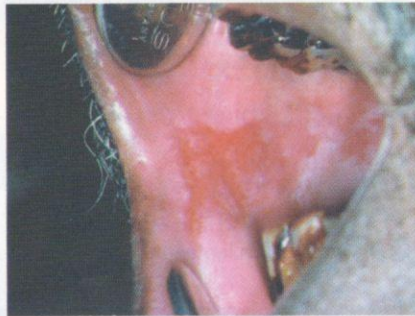Terdapat beberapa faktor risiko kanser mulut, antaranya termasuklah merokok, menyunyah tembakau, minum alkohol dan terdedah kepada sinaran Matahari. Namun demikian, hal ini tidak bermakna sesorang individu tidak akan mendapat kanser mulut jika mereka tidak terdedah kepada faktor risiko tersebut. Di Malaysia, kanser mulut banyak dihadapi oleh kaum India serta orang Asal Sabah dan Sarawak. Hal ini mungkin disebabkan gaya hidup mereka yang sering menggunakan tembakau dalam

bentuk merokok, sentel, atau dikunyah dengan sirih.

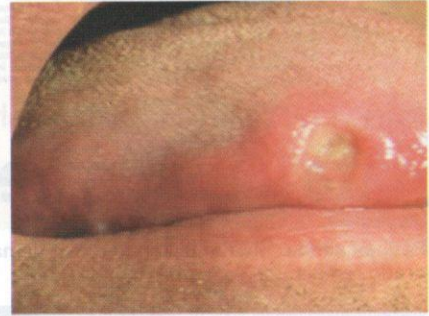
Kanser mulut yang dikesan pada peringkat awal mampu sembuh dengan rawatan segera, manakala kanser mulut yang sudah berada pada peringkat lewat selalunya akan mengalami komplikasi. Kecacatan pada paras rupa, mengalami kesukaran untuk makan dan bertutur serta kesakitan adalah antara komplikasi kanser mulut. Keadaan ini akan menyebabkan tekanan perasaan kepada pesakit. Kanser mulut akan merebak kebahagian yang lain pada badan, seterusnya boleh membawa kepada kematian.



Rajah 1 Tompok putih
Leokoplakia.



Rajah 2 Tompok merah
Erykoplakia.



Rajah 3 Ulser yang tidak sembuh.
Sumber: <https://www.bing.com/images/search?view>.

Antara tanda awal kanser mulut ialah kelihatan tompok merah atau tompok putih, ulser yang tidak sembuh melebihi dua minggu atau sebarang benjolan (rujuk Rajah 1, Rajah 2 dan Rajah 3). Lokasi di dalam mulut yang sering terjadinya kanser adalah pada lidah, lantai mulut, bahagian dalam pipi, gusi, langit dan bibir.

Terdapat pelbagai cara untuk mendiagnosis kanser mulut antaranya termasuklah melalui biopsi, iaitu pengambilan sampel tisu di dalam mulut untuk mengesan sel kanser. Teknologi yang terkini dengan menggunakan imejan seperti *Magnetic Resonance Imaging (MRI)*, *CT Scan* dan ultrabunyi juga berupaya untuk melihat tahap kanser mulut.

Prognosis kanser mulut bergantung pada beberapa faktor. Kanser bibir adalah lebih baik prognosisnya jika dibandingkan dengan kanser di bahagian lidah. Tahap kanser juga memainkan peranan bagi menentukan prognosis kanser tersebut. Kanser mulut pada tahap awal boleh sembuh jika diberi rawatan segera, manakala kanser yang pada tahap lewat sering melibatkan penularan sel kanser ke bahagian lain badan. Hal ini menyebabkan pesakit kanser mulut semakin lemah dan daya ketahanan badan juga menurun yang menjerus pada kematian.

Faktor umur juga menyumbang kepada prognosis kanser mulut. Lazimnya pesakit yang lebih muda mempunyai prognosis yang lebih baik daripada pesakit kanser yang sudah berumur. Keadaan ini mungkin disebabkan oleh daya ketahanan badan dan proses pemulihan pada pesakit yang berumur adalah rendah berbanding dengan pesakit yang lebih muda.

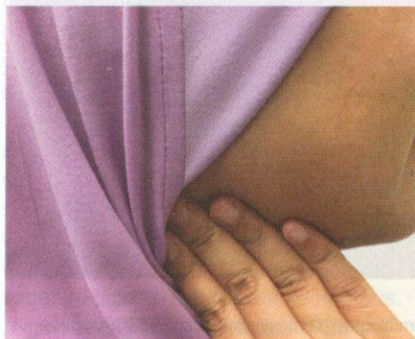
Terdapat pelbagai cara untuk merawat kanser mulut, antaranya termasuklah melalui pembedahan, kemoterapi, radioterapi, atau kombinasi rawatan ini. Pembedahan kanser mulut selalunya akan menyebabkan kecacatan kekal yang menjejaskan kualiti hidup pesakit tersebut. Dalam kes tahap kanser yang lewat, kemoterapi sering digunakan yang juga mempunyai kesan sampingan seperti keguguran rambut, loya, hilang

selera makan dan lesu. Radioterapi ialah pancaran radiasi yang difokuskan pada bahagian kanser mulut dalam beberapa pusingan rawatan. Pancaran radiasi ini boleh menyebabkan kawasan yang terlibat mengalami perubahan warna kulit dan melecur. Sering kali juga kombinasi rawatan digunakan seperti selepas pembedahan diikuti dengan rawatan kemoterapi atau radioterapi.

Oleh sebab kesan dan penderitaan yang dilalui oleh pesakit kanser mulut, adalah penting sekiranya kanser ini dapat dikesan pada peringkat prakanser atau pada peringkat awal. Ada beberapa cara untuk mengesan kanser mulut pada peringkat awal. Saringan kanser mulut dilaksanakan semasa kempen kesihatan pada hari kesedaran kanser mulut di klinik pergigian. Walau bagaimanapun, saringan kanser mulut tidak memadai. Cara yang mudah dan murah tanpa memerlukan peralatan khas adalah dengan membuat pemeriksaan mulut sendiri.

Pemeriksaan mulut sendiri hanya memerlukan pencahayaan yang cukup dan cermin muka. Anda hanya perlu melihat cermin dan perhatikan muka anda jika terdapat sebarang perubahan warna kulit atau sebarang benjolan pada pipi, leher, atau rahang anda. Dengan menggunakan jari (rujuk Rajah 4), periksa bahagian leher anda jika terdapat sebarang benjolan. Lakukan hal yang sama pada kedua-dua belah leher kanan dan leher kiri.

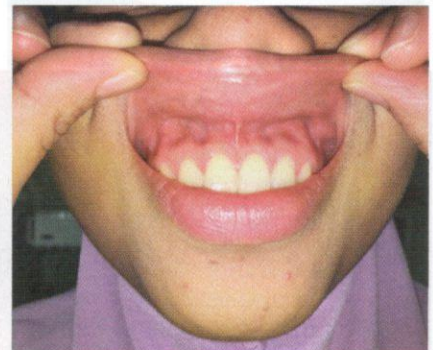
Selepas itu, dengan menggunakan kedua-dua belah tangan, angkat bibir



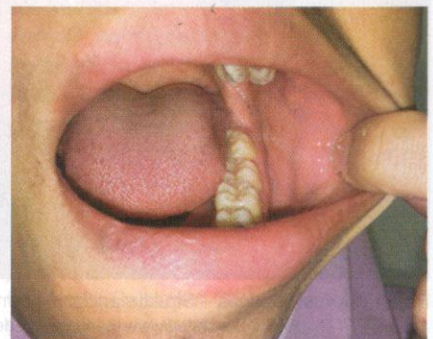
Rajah 4 Gunakan jari-jari untuk memeriksa bahagian leher.

Tanda awal kanser mulut ialah kelihatan tompok merah atau putih, ulser yang tidak sembuh melebihi dua minggu atau mempunyai benjolan di dalam mulut dan leher.

untuk melihat jika terdapat sebarang perubahan warna kulit atau sebarang ulser (rujuk Rajah 5). Ulang perkara yang sama untuk bibir bawah anda.

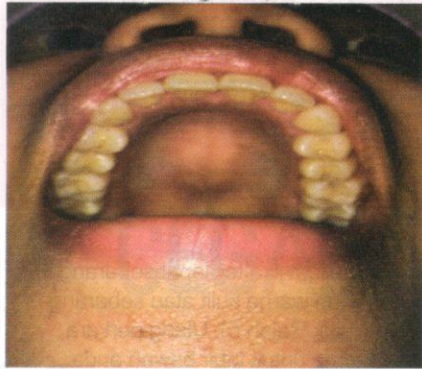


Rajah 5 Angkat bibir dengan kedua-dua belah tangan.



Rajah 6 Selak pipi dengan menggunakan jari telunjuk dan ibu jari.

Langkah seterusnya ialah selak pipi anda dengan menggunakan jari telunjuk di dalam mulut dan ibu jari di luar pipi (rujuk Rajah 6), lihat dalam mulut bahagian pipi sekiranya terdapat sebarang kelainan. Periksa bahagian pipi sambil merasakan dengan jari sama ada terdapat sebarang benjolan. Lakukan

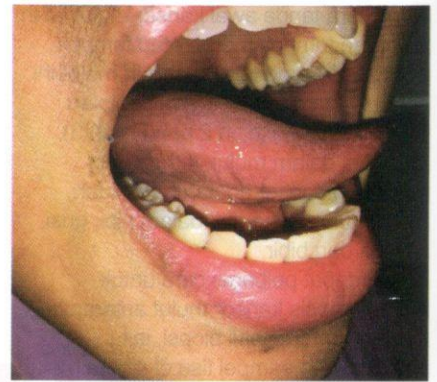


Rajah 7 Dongakkan kepala untuk melihat bahagian lelangit.

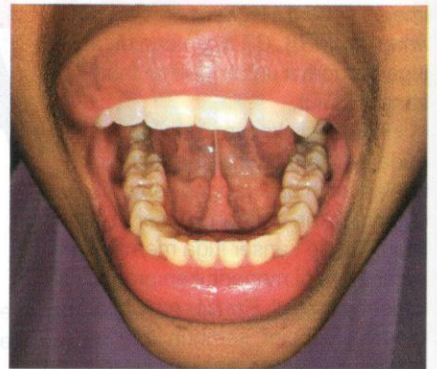
perkara yang sama pada kedua-dua belah pipi kanan dan pipi kiri.

Kemudian dongakkan kepala anda untuk melihat bahagian lelangit. Perhatikan jika terdapat sebarang ketumbuhan atau perubahan warna kulit (rujuk Rajah 7). Dalam hal ini, diingatkan bahawa di bahagian lelangit sering terdapat benjolan tulang normal yang dipanggil torus palatinus dan selalu disalah anggap sebagai benjolan yang berbahaya atau disangkakan kanser. Tidak semua orang mempunyai torus palatinus ini dan terdapat pula dalam pelbagai bentuk dan saiz (rujuk Rajah 8).

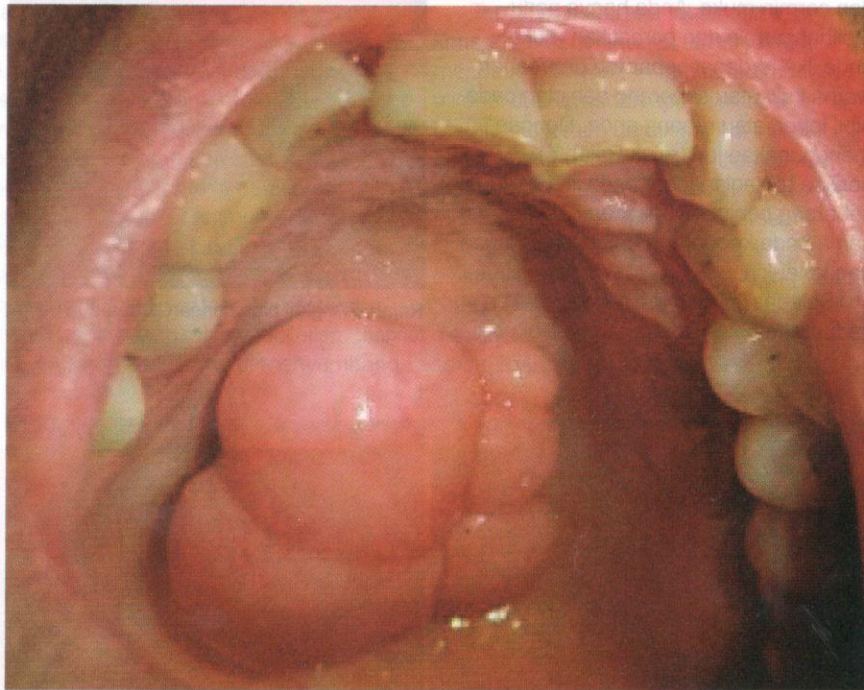
Kaedah pemeriksaan sendiri yang seterusnya adalah dengan menjelirkan lidah ke kiri dan ke kanan untuk pemeriksaan sisi lidah yang merupakan lokasi yang sering terjadi kanser mulut (Rujuk Rajah 9) lantas angkat lidah untuk memeriksa lantai mulut (Rujuk Rajah 10). Tekan permukaan lidah untuk mengesan sebarang kebengkakan dan perhatikan jika ada perubahan warna atau ulser.



Rajah 9 Jelirkan lidah ke kanan dan ke kiri.



Rajah 10 Angkat lidah untuk memeriksa lantai mulut.



Rajah 8 Torus palatinus – Struktur anatomi normal.

Sumber: <http://www.thedentalarcade.com/blog/wp-content/uploads/2015/08/torus-palatinus>.

Sekiranya terdapat sebarang tanda yang membimbangkan, anda perlu berjumpa dengan doktor pergigian bagi melakukan pemeriksaan lanjut. Pengesanan kanser mulut pada peringkat awal bukan sahaja memudahkan rawatan, malah boleh menyelamatkan nyawa dan seterusnya meningkatkan kualiti hidup.

Sementara itu, langkah berhenti merokok, mengurangkan pengambilan alkohol, penggunaan tembakau sama ada dalam bentuk sentel ataupun dikunyah bersama-sama sirih dan mengelakkan pendedahan kepada cahaya matahari yang berlebihan boleh mengurangkan risiko mendapat kanser mulut. Anda juga dinasihatkan untuk membuat pemeriksaan pergigian dan mulut secara berkala di klinik pergigian, menjalankan pemeriksaan mulut sendiri dan menjalankan gaya hidup yang sihat. **EX**

Dr. Sa'adiyah Shahabudin, Pensyarah Pergigian, Institut Perubatan dan Pergigian Lanjutan (AMDI), USM.